

TİP 1 DİABETES MELLİTUS'LU BİR OLGUDA GROWTH HORMON VE GONADOTROPİN EKSİKLİĞİNE BAĞLI SOMATİK VE SEKSÜEL GELİŞME GERİLİĞİ

SOMATIC AND SEXUAL GROWTH RETARDATION DUE TO DEFICIENCY OF GROWTH HORMONE AND GONADOTROPIN IN A PATIENT WITH TYPE 1 DIABETES MELLITUS

Ersin AKARSU, İlyas ÇAPOĞLU, Hasan KAYA, Necdet ÜNÜVAR

Atatürk Üniversitesi Tıp Fakültesi İç Hastalıkları Anabilim Dalı, Erzurum

Özet

Onaltı yaşında, erkek ve 8 yıldır tip 1 diabetes mellitus tanılı olan hasta boy kısalığı şikayeti nedeniyle yatırıldı. Boyu 133 cm (3. persantilin altında) idi. Aksiller ve pubik kıllanma yoktu. Puberte evre 1'de idi. Testisler boyutları 1.0 x 1.5 cm bulundu. Sağ kosta kenarını 7 cm geçen hepatomegali vardı. Yapılan endokrin uyarı testlerinde şu sonuçlar alındı: LHRH testinde maksimal FSH (0.24 mIU/mL) ve LH (0.14 mIU/mL) cevapları prepubertal değerlerde bulundu. LH uyarısına total testosteron (143 ng/dL) ve serbest testosteron (3.6 pg/mL) cevapları yeterli idi. L-dopa ve klonidin uyarısına serum GH cevapları yetersizdi(sırasıyla 0.94 ng/mL'den 3.2 ng/mL'ye, ve 1.4 ng/mL'den 4.7 ng/mL'ye).

Sonuç olarak, GH ve gonadotropin eksikliğine bağlı olarak somatik ve seksüel gelişme geriliği tespit edilen bu olguda GH ve LH replasman tedavisi gerekli görüldü.

Anahtar kelimeler: *Diabetes mellitus, Büyüme geriliği*

Summary

A 16 year old boy with Type I Diabetes mellitus was admitted to the hospital because of short stature. The physical examination revealed a hepatomegaly about 7 cm. His height stature was 133 cm (below the 3th percentile). Puberty was stage 1. The endocrine stimulation tests yielded the following results: The LHRH test showed results as founded in prepubertal persons (FSH 0.24 μ IU/mL, LH 0.14 μ IU/mL). The responses of total testosterone (143 ng/dL) and free testosterone (3.6 pg/mL) to LH stimulation were normal. After stimulation with L dopa and clonidine the serum GH did not rise above 3.2 ng/mL, 4.7 ng/mL respectively.

In conclusion, the somatic and sexual retardation of our patient which was caused by the deficiency of GH and gonadotropin needed a replacement therapy with those hormones.

Key words: *Diabetes mellitus, Growth retardation*

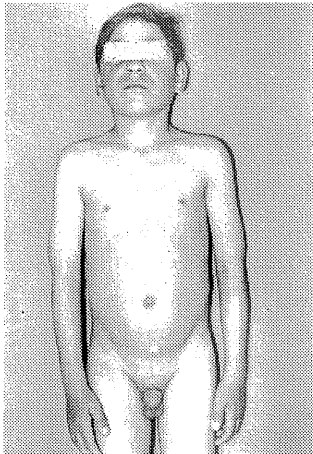
Giriş

Pankreasın beta hücresinin büyümesi ve olgunlaşmasının sürdürülmesinde growth hormonun (GH) rolü olduğu bazı çalışmalarda ortaya konulmuştur. Buna ilaveten ekzojen GH uygulaması hem normal kişilerde ve hipopituitarizmlili olanların bir kısmında kan glukozunda herhangi bir değişiklik kaydedilmeden insülin salınımını artırdığı gösterilmiştir (1). GH'un beta hücrelerinden insülin salınımını artırıcı bu etkisinin beta hücreleri üzerindeki somatojenik ve laktojenik reseptörlere olan direkt etkisine bağlı olarak ortaya çıktığı ileri sürülmüştür (2). Literatürde tek başına GH eksikliği olan veya gonadotropin eksikliğinin de birlikte olduğu, insülin eksikliği ve glukoz intoleransı gösteren veya tip 1 diabetes mellitus olan olgular da bildirilmiştir (3). Bu yazıda izole GH ve gonadotropin eksikliğinin birlikte olduğu somatik ve seksüel gelişme geriliği gösteren tip 1 diabetes mellitus'lu bir olgu sunulmuştur.

Olgu Sunumu

Sekiz yıldır tip 1 diabetes mellitus tanılı olan bir erkek hasta boy kısalığı şikayeti ile yatırıldı. Öz ve soygeçmişinde, iki kardeşinin küçük yaşta vefat ettiği olduğu, ancak sebebin bilinmediği öğrenildi. Olgunun fizik görünümü ise Şekil'de görülmektedir.

Şekil: Olgunun Fiziksel Görünümü



Hastanın etrafındaki kişilere karşı davranışları infantil özellikler gösteriyordu. Kronolojik yaş 198 ay idi. Boy 133 cm (3. persantilin altında) idi (4). Sekonder seks karakterleri yeterli gelişmemişti; aksiller ve pubik killanma yoktu, testis boyutları 1x1.5 cm idi, puberte evre 1 olarak değerlendirildi (5). Sağ kosta kavsini 7 cm

kadar geçen hepatomegali vardı. Laboratuvar Bulguları: Kemik yaşı 146 ay bulundu. HbA1c % 21.4 ve 24 saatlik idrarda albümin 150 mg olarak tespit edildi. Başlangıçta serum trigliserid 1160 mg/dL (normal <200 mg/dL), total kolesterol 240 mg/dL (normal <200 mg/dL), HDL kolesterol 28 mg/dL (normal > 35 mg/dL) ve LDL kolesterol 132 mg/dL (normal < 130 mg/dL) idi. İnsülin dozu ve diyeti düzenlendikten 3 ay sonra alınan HbA1c % 12, serum trigliserid 560 mg/dL, total kolesterol 205 mg/dL, HDL kolesterol 26 mg/dL ve LDL kolesterol 112 mg/dL bulundu. Hemoglobin (14 gr/dL), serum demiri (90µg/mL) ve ferritin (90 ng/mL) normal bulundu. HbsAg ve anti-HCV negatifti. Serum aspartat transaminaz (AST: 22 U/L) ve alanin transaminaz (ALT: 18 U/L) seviyeleri normaldi. Bazal şartlarda tayin edilen serum TSH (3 µIU/mL), serbest T4 (1.6 ng/dL), serbest T3 (2.3 pg/mL) ve kortizol (22 µg/dL) düzeyleri normaldi. Serum FSH 0.1µIU/mL (normal 0.7-11µIU/ml), LH 0.06 µIU/mL (normal 0.8-7.6 µIU/mL), total testosteron 24 ng/dL (normal 286-1511 ng/dL), serbest testosteron 0.3 pg/mL (normal:10-40 pg/mL) olarak bulundu. Growth hormon 0.94 ng/mL (normal 0.06-5 ng/mL). Egzersiz uyarısına growth hormon (GH) cevabı (0.96 ng/mL) yetersizdi. Ötiroid halde iken yapılan L-dopa (500 mg PO.) testinde, bu test için GH'nun normalin alt sınır cut off değerinden (6 ng/mL) daha düşük cevap (0.94 ng/mL'den 3.2 ng/mL'ye) alındı. Testosteron depot 100 mg IM, 7 gün (testosteron priming) uygulandıktan sonra yapılan klonidin (0.15 mg/m² vücut alanı) uyarı testine de GH cevabı (1.4 ng/mL'den 4.7 ng/mL'ye) yeterli değildi (normal GH cevabı için alt sınır 10 ng/mL). LHRH (1µg/kg IV bolus) testine FSH ve LH maksimum cevapları (FSH: 0.1'den 0.24'ye ve LH:0.06 µIU/mL'den 0.14 µIU/mL'ye) prepubertal değerlerde idi. LH uyarı testinde serbest testosteron (0.3 pg/mL'den 3.6 pg/mL'ye) ve total testosteron (24 ng/dL'den 143 ng/dL'ye) cevapları normaldi. TRH (20mg) uyarı testine TSH cevabı (9.5 µIU/mL) normaldi (6). Hipofizin magnetik rezonans görüntülemesinde (MRG) normal bulgular elde edildi. Kromozom analizi 46, XY bulundu; sayısal ve strüktürel bozukluk yoktu. El bileği grafisinde de epifizlerin açık olduğu görüldü. Olguda hipofizer GH ve gonadotropin eksikliği olduğu sonucuna varıldı. GH ve LH replasman tedavisi gerekli görüldü.

Tartışma

GH eksikliğine yol açan sebepler konjenital olarak hipotalamik GH salgılatıcı faktör eksikliği, primer GH eksikliği, radyasyon, travma ve hipofizer veya hipotalamik yer kaplayan oluşumlardır (7). Bizim

olgumuzda travma veya radyasyona maruz kalma öyküsü yoktu. MRG'de hipofizer veya hipotalamik yer kaplayan bir oluşum tespit edilmemişti. Monotropik GH eksikliği olan hastalarda boy kısalığı yanısıra seksüel infantil özellikler ve hafif veya orta derecede önemli glukoz intoleransı ve insülin eksikliği gibi ilginç bir özellik vardır. Bu hastaların büyük çoğunluğunda glukoz veya arginine insülin cevaplarının bozuk olduğu ve GH tedavisiyle insülin salınımının arttığı bildirilmiştir (1). Olgumuzda da somatik, seksüel ve davranış yönünden infantil özellikler dikkati çeken ilk bulgulardı. Hem DM hem de somatik ve seksüel gelişme geriliği birlikte dikkate alındığında, olgumuz bu grupta değerlendirilebilir. İzole GH eksikliği olan hastalarda TRH uyarısına TSH cevabının normal olduğu, oysa idiopatik hipofizer dwarfizm ile birlikte TSH eksikliği olan olgularda bu teste alınan cevabın yetersiz olduğu ve bu iki grup olguyu birbirinden ayırma da bu testin kullanılabileceği ileri sürülmüştür (8). Bizim olgumuzda da TRH'ya TSH cevabı normal bulunmuştur. Bu bulgu olgumuzdaki bozukluğun izole GH ve gonadotropin eksikliği olduğuna işaret edebilir. Diğer taraftan diabeti iyi kontrol edilemeyen hastalarda GH'un insülin benzeri büyüme faktörü-1 (IGF-1) sentezini artırıcı etkilerine karşı hepatik duyarlılığın azalmış olduğu ve GH seviyelerinin yüksek olduğu ortaya konulmuştur (9). Bizim olgumuzda gerek bazal, gerekse uyarı testlerinde GH cevabının yetersiz olması bu bilgiyle uyumlu değildi. Hem bazal, hem de uyarılmış serum GH seviyelerinin düşük değerlerde bulunması, olgudaki somatik gelişme geriliğinin hipofizer orijinli GH eksikliğine bağlı olduğuna bir delil olabilir. Kötü kontrollü diabet, belirgin büyüme geriliği ve hepatomegali triadı Mauriac sendromu tanısı içinde yer alır. Bu hastalarda büyüme geriliğinin, mekanizması yeterince anlaşılmış değildir. Nitekim iki Mauriac sendromlu olguda 12 saatlik ortalama GH konsantrasyonları, salgılanım amplitüdi ve salgılanım sıklığı; glisemik kontrolü benzer olan, ancak büyümeleri normal olan aynı yaşlardaki diyabetik çocuklardaki sonuçlarla karşılaştırılmış ve bu iki grubun birbirinden farklı olmadığı gösterilmiştir (10). Olgumuzda gerek bazal, gerekse egzersiz uyarısı ve farmakolojik uyarıya karşı GH seviyelerinin düşük bulunması bu tanıyla uyumlu değildi. Steenberg ve ark (11). Mauriac sendromu tanısı için klasik triada ilaveten Cushingoid özelliklerin de bulunması gerektiğini rapor etmişler ve Mauriac sendromlu hastalarda büyüme gelişme geriliği ve gecikmiş puberteden hiperkortizolizmin sorumlu olabileceğini ileri sürmüşlerdir. Bu yazarlar insülin uygulama rejiminin düzenlenmesi ve iyi metabolik kontrolün sağlanmasıyla hepatomegali ve birlikte olan diğer klinik bulguların geriye döndürülebileceğine işaret

etmişlerdir. Olgumuzda cushingoid özellikler yoktu ve serum kortizol değerleri de normaldi. Overnight dekzametazon supresyon testine normal cevap alınmıştı. Mantzoros ve ark (3) diabetes mellitus'lu bir olguda hipotalamik disfonksiyona bağlı kombine GH ve gonadotropin eksikliği gibi bulguların insülin rezistansı ile birlikteliğine dikkati çekerek, bu olguda IGF-1 seviyesinin de düşük olduğu, L-dopa ve insülin hipoglisemisine GH cevabının alınmadığını bildirmişlerdir. Bizim olgumuzda da hem GH, hem de gonadotropin eksikliği mevcuttu. LHRH testinde elde edilen FSH, LH cevapları hipotalamohipofizer hipofonksiyona işaret ediyordu.

Sonuç olarak, hipofizer GH ve gonadotropin eksikliğinin birlikte olduğu tip 1 diabetes mellitus'lu bu olguda, büyümenin desteklenmesi ve seksüel karakterlerin gelişmesi için GH ve LH replasman tedavisinin faydalı olabileceği kanısına varıldı.

Kaynaklar

1. Gonda P. Secondary forms of diabetes In: Kahn CR, Weir GC, (eds). Joslin's Diabetes Mellitus 13th ed., Philadelphia: A Waverly Company, 1994:300-316
2. Billestrup N, Nielsen JH. The stimulatory effect of growth hormone, prolactin, and placental lactogen on β -cell proliferation is not mediated by insulin-like growth factor-I. *Endocrinology* 1991; 129: 883-888
3. Mantzoros CS, Moses AC. Isolated combined growth hormone and gonadotrophin deficiency due to hypothalamic dysfunction, associated with insulin resistance. *Clin Endocrinol (Oxf)* 1995;43: 231-233
4. Reiter EO, Rosenfeld RG. Normal and aberrant growth. In: Wilson JD, Foster DW, (eds). *Williams Textbook of Endocrinology*. 9th ed., Philadelphia: WB Saunders, 1998; 30: 1427-507
5. Marshall WE, Tanner JM. Variations in the pattern of pubertal changes in boys. *Arch Dis Child* 1970; 5: 13-23
6. Roger M, Lahlou N, Lindler D, Chausain JL. Gonadotropin-releasing hormone testing. In: Ranke MB (ed): *Functional Endocrinologic Diagnostics in Children and Adolescents*. Mannheim: J and J Verlag, 1992;229-247
7. Brook CDG, Hindmarsh PC, Smith PJ, Stanhope R. Clinical features and investigation of growth hormone deficiency. *Clin Endocrinol Metab* 1986; 15:479-493
8. Costom BH, Grumbach MM, Kaplan SL. Effect of Thyrotrophin-Releasing Factor on Serum Thyroid-Stimulating Hormone. An approach to distinguishing hypothalamic from pituitary forms of idiopathic hypopituitary dwarfism. *J Clin Invest* 1971;50:2219-2225
9. Clemmons DR. Peptide Growth Factors. In: Kahn CR, Weir GC, (eds). *Joslin's Diabetes Mellitus* 13th ed., Philadelphia: A Waverly Company, 1994:177-192
10. Mauras N, Merimee T, Rogol AD. Function of Growth Hormone-Insulin-like Growth Factor I Axis in the Profoundly Growth-Retarded Diabetic Child: Evidence for Defective Target Organ Responsiveness in the Mauriac Syndrome. *Metabolism* 1991;40:1106-1111
11. van Steenberg W, Lancksmans S. Liver disturbances in obesity and diabetes mellitus. *Int J Obes Relat Metab Disord* 1995; Suppl 19: 27-36

Yazışma Adresi:

Yrd.Doç.Dr.Ersin AKARSU

Atatürk Üniversitesi Tıp Fakültesi
İç Hastalıkları Anabilim Dalı, Erzurum